NEC – czy można uniknąć operacji ?

dr hab. n. med. Michał Błaszczyński
Klinika Chirurgii, Traumatologii i Urologii Dziecięcej
Uniwersytet Medyczny im. K. Marcinkowskiego w Poznaniu

NEC

- necrotizing enterocolitis (NEC)

ciężka choroba dewastacyjna przewodu pokarmowego dotycząca głównie noworodków urodzonych przedwcześnie

NEC

- lata 1940 „enteritis maligna”
- lata 1960 necrotizing enterocolitis
  - zespół objawów
    - wymioty
    - wzdęcie brzucha
    - krwawienie z przewodu pokarmowego
    - wstrząs

NEC

- epidemiologia
  - występowanie ~1:1000 żywych urodzeń
    - ~14% wcześniaków <1000 g
  - wymaga leczenia chirurgicznego
    30% do 50%
    - śmiertelność 40% do 50%
    - powikłania
      - niedrożność przewodu pokarmowego 10% do 35%
      - rozejście rany, przetoki jelitowe, ropnie, nawroty NEC
      - zespół krótkiego jelita
      - problemy stomii

NEC

- leczenie zależy od ciężkości choroby
  - kryteria Bella, Walsh – Kliegmana
- leczenie zachowawcze:
  - odstawienie karmienia,
    odbarczanie przewodu pokarmowego
  - nawadnianie i odżywianie pozajelitowe
  - antybiotyki
  - monitorowanie obrazowe jamy brzusznej

NEC

NEC

NEC

NEC

decyzja leczenia chirurgicznego NEC

- wskazanie bezwzględne
  wolny gaz w jamie otrzewnowej
- wskazania względne
  - pogorszenie stanu dziecka pomimo intensywnego leczenia zachowawczego
  - gaz w dorzeczu żyły wrotnej, w ścianie jelit
  - kwasica, trombocytopenia
  - zaczerwienienie powłok brzucha, bolesność
  - ciemne zabarwienie jamy brzusznej
  - nieruchoma, poszerzona pętla jelita
  - bezpowietrzny przewód pokarmowy na rtg

decyzja leczenia chirurgicznego NEC

- optymalny czas leczenia operacyjnego noworodka z NEC

  - zmiany martwicze ściany jelita stały się nieodwracalne
  - jeszcze nie doszło do perforacji

decyzja leczenia chirurgicznego NEC

- liczne biomarkery:
  PTL, CRP, WBC,
  IL-8, claudin-3, IAIPs, calprotectin, etc…
- ciężkość zaburzeń metabolicznych

Journal of Pediatric Surgery (2006) 41, 418–422

ELSEVIER

Journal of Pediatric Surgery

www.elsevier.com/locate/jpedsurg

Coming full circle: an evidence-based definition of the timing and type of surgical management of very low-birth-weight (<1000 g) infants with signs of acute intestinal perforation

Joseph J. Tepas III*, Renu Sharma, Mark L. Hudak, Robert D. Garrison, Pam Pieper

Departments of Pediatrics and Surgery, University of Florida Health Science Center Jacksonville, Jacksonville, FL 32209, USA

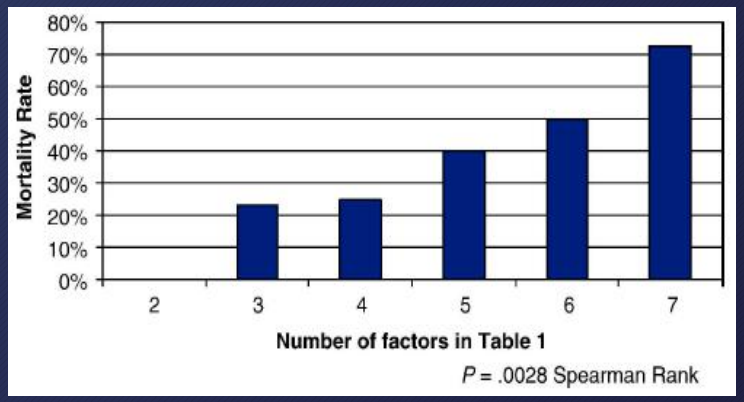

Thrombocytopenia (platelet count<100000/mL^3)
Metabolic acidosis (calculated base deficit ≥10 mmol/L)
Neutropenia (absolute neutrophil count <2000/mL^3)
Left shift of segmented neutrophils (≥0.18)
Hyponatremia (serum sodium ≤ 130 mmol/L)
Bacteremia (culture confirmed)
Hypotension (mean arterial blood pressure < adjusted gestational age)

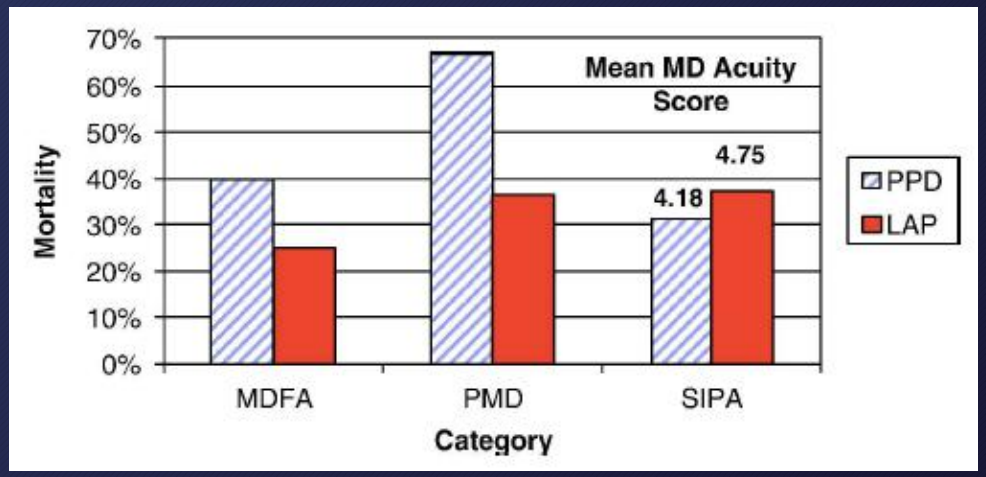

decyzja leczenia chirurgicznego NEC

- RTG

decyzja leczenia chirurgicznego NEC

- RTG

decyzja leczenia chirurgicznego NEC

- RTG

decyzja leczenia chirurgicznego NEC

- RTG

decyzja leczenia chirurgicznego NEC

-
- USG

Kwalifikacja do leczenia chirurgicznego

- konsultacja chirurgiczna
  - przebieg choroby
  - badanie przedmiotowe
  - ocena wyników badań pracownianych leukocytoza, trombocytopenia, CRP
  - ocena wyników badania obrazowego

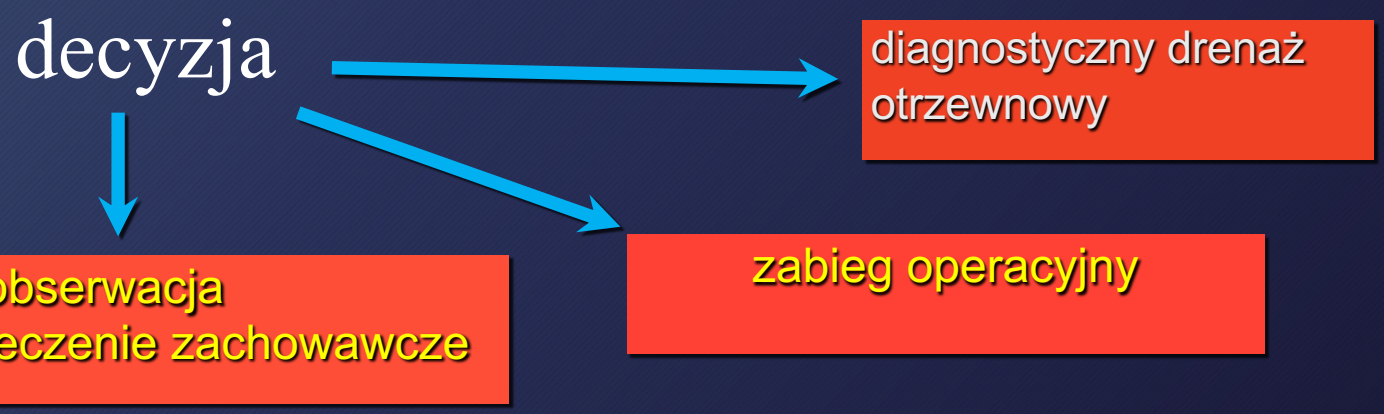

NEC

- miejsce i rola chirurga

NEC

- drenaż otrzewnowy

NEC

- drenaż otrzewnowy

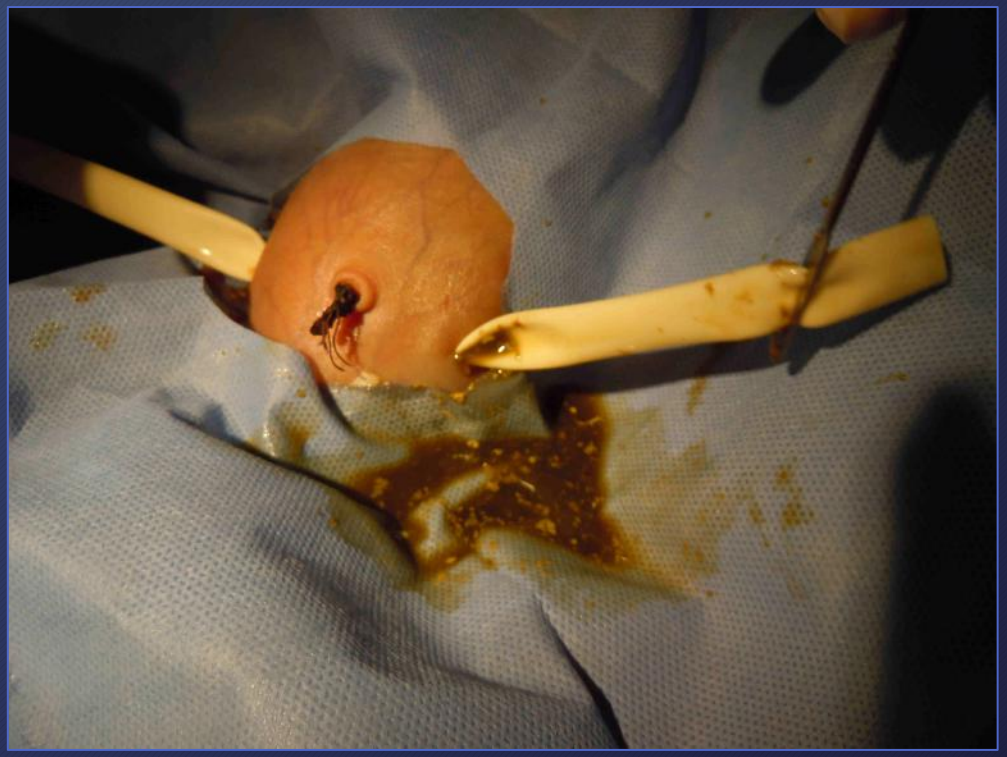

NEC

- laparotomia

NEC

- laparotomia

NEC

- laparotomia

NEC

- TTES – enterostomia drenem-T

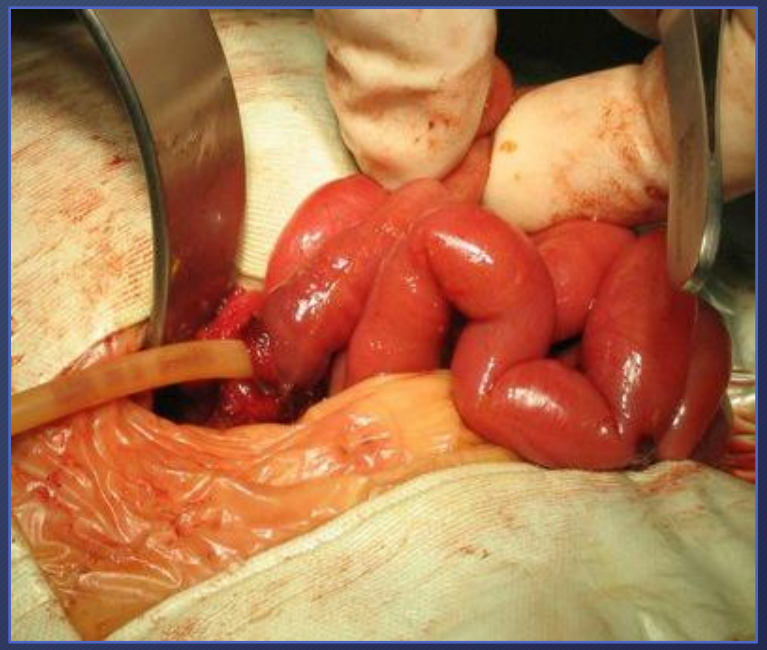

NEC

- TTES – enterostomia drenem-T

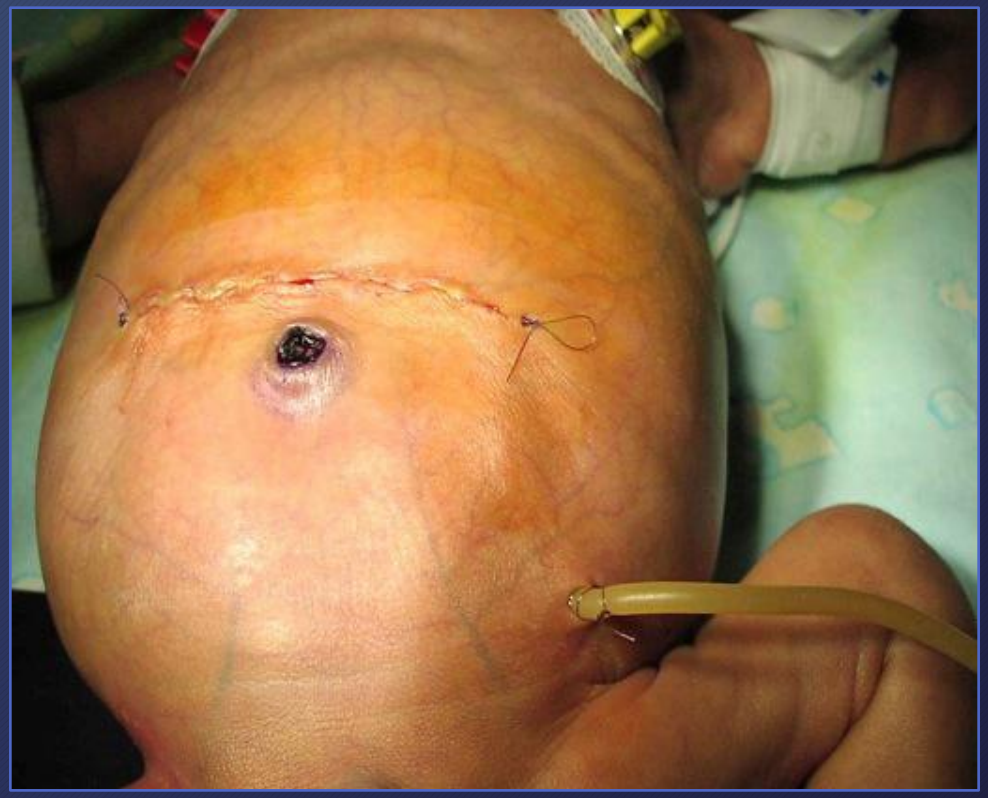

NEC

- TTES – enterostomia drenem-T

NEC - dylematy

- czas trwania objawów a rozległość martwicy
- drenaż – wpływ na demarkację i ograniczenie rozległości martwicy
- NEC czy SIP

NEC

- pacjenci leczeni chirurgicznie
  - pomimo postępów neonatologii i chirurgii problemy wczesnego okresu pooperacyjnego są znaczące
  - wyniki późne obarczone są opóźnieniem i pogorszeniem rozwoju psychofizycznego pacjentów operowanych w okresie noworodkowym

Neurodevelopmental and Growth Outcomes of Extremely Low Birth Weight Infants After Necrotizing Enterocolitis

Susan R. Hintz, MD*; Douglas E. Kendrick, MStat‡; Barbara J. Stoll, MD§; Betty R. Vohr, MD‖; Avroy A. Fanaroff, MB BCh¶; Edward F. Donovan, MD#; W. Kenneth Poole, PhD‡; Martin L. Blakely, MD**; Linda Wright, MD‡‡; and Rosemary Higgins, MD‡‡, for the NICHD Neonatal Research Network

ABSTRACT. *Objectives.* Necrotizing enterocolitis (NEC) is a significant complication for the premature infant. However, subsequent neurodevelopmental and growth outcomes of extremely low birth weight (ELBW) infants with NEC have not been well described. We hypothesized that ELBW infants with surgically managed (SurgNEC) are at greater risk for poor neurodevelopmental and growth outcomes than infants with medically managed NEC (MedNEC) compared with infants without a history of NEC (NoNEC). The objective of this study was to compare growth, neurologic, and cognitive outcomes among ELBW survivors of SurgNEC and MedNEC with NoNEC at 18 to 22 months' corrected age.

Methods. Multicenter, retrospective analysis was conducted of infants who were born between January 1, 1995, and December 31, 1998, and had a birth weight <1000 g in the National Institute of Child Health and Human Development Neonatal Research Network Reg-

nificantly less than for NoNEC infants. SurgNEC but not MedNEC was a significant independent risk factor for Mental Developmental Index <70 (odds ratio [OR]: 1.61; 95% confidence interval [CI]: 1.05–2.50), Psychomotor Developmental Index <70 (OR: 1.95; 95% CI: 1.25–3.04), and neurodevelopmental impairment (OR: 1.78; 95% CI: 1.17–2.73) compared with NoNEC.

Conclusions. Among ELBW infants, SurgNEC is associated with significant growth delay and adverse neurodevelopmental outcomes at 18 to 22 months' corrected age compared with NoNEC. MedNEC does not seem to confer additional risk. SurgNEC is likely to be associated with greater severity of disease. *Pediatrics* 2005;115:696–703; *necrotizing enterocolitis, extremely low birth weight, neurodevelopmental outcome, cerebral palsy, Bayley Scales of Infant Development, growth.*

PEDIATRICS Vol. 115 No. 3 March 2005
Downloaded from www.pediatrics.org

Rozwój somatyczny	6.mies		12.mies	
	n	%	n	%
<10 centyla	22	59	15	42
10-24 centyl	4	11	5	14
25-75 centyl	10	27	13	36
>75 centyla	1	3	3	8
n=37				

podsumowanie

- zasadniczy wpływ na wyniki leczenia mają decyzje podejmowane w NICUu i na sali operacyjnej
- wiele kwestii dotyczących optymalnego leczenia chirurgicznego NEC wymaga rozwiązania

dziękuję za uwagę

PRO INFANTIS 2019 konferencja

Does Surgical Management Alter Outcome in Necrotizing Enterocolitis?

Benjamin D. Carr, MD, Samir K. Gadepalli, MD, MBA*

KEYWORDS

• Necrotizing enterocolitis • Surgery • Metabolic derangement • Enterostomy • Primary anastomosis • Peritoneal drainage • Laparotomy • Complications

KEY POINTS

- Surgical intervention is required in 30% to 50% of NEC cases, and carries a 40% to 50% mortality risk, with up to 70% morbidity.
- Preoperative management, surgical patient selection, and operative timing vary widely across surgeons and institutions.
- The question of peritoneal drainage versus laparotomy as both primary and definitive therapy has been investigated in two randomized controlled trials, but controversy remains.
- Surgical NEC is associated with long-term neurodevelopmental impairment, and the effect of surgical intervention remains to be established.
- The literature is dominated by retrospective cohort studies, and the future of surgical care of NEC depends on multicenter collaboration for centralized data and tissue sharing, and coordination of randomized controlled trials.

Clin Perinatol 46 (2019) 89–100